DOI: 10.31146/1682-8658-ecg-170-10-90-95

Нарушения метаболизма костной ткани при целиакии

Семенова Е. А., Орешко Л. С., Шомин А. В.

ФГБОУ ВО «Северо-Западный государственный медицинский университет им. И. И. Мечникова» Министерства здравоохранения Российской Федерации, 191015, Россия, Санкт-Петербург, Кирочная ул. 41

Alterations of bone tissue metabolism in celiac disease

E. A. Semenova, L. S. Oreshko, A. V. Shomin

The North-Western State Medical University named after I. I. Mechnikov, Saint-Petersburg, Russia, 191015, Kirochnay street, 41.

Для цитирования: Семенова Е. А., Орешко Л. С., Шомин А. В. Нарушения метаболизма костной ткани при целиакии. Экспериментальная и клиническая гастроэнтерология. 2019;170(10): 90–95. DOI: 10.31146/1682-8658-ecg-170-10-90-95

For citation: Semenova E. A., Oreshko L. S., Shomin A. V. Alterations of bone tissue metabolism in celiac disease. *Experimental and Clinical Gastroenterology.* 2019;170(10): 90–95. (In Russ.) DOI: 10.31146/1682-8658-ecg-170-10-90-95

✉ *Corresponding author:*
Семенова Елена Анатольевна
Elena A. Semenova
kynardy@yandex.ru

Семенова Елена Анатольевна, к.м.н., ассистент кафедры пропедевтики внутренних болезней, гастроэнтерологии и диетологии им. С. М. Рысса

Орешко Людмила Саварбековна, д.м.н., профессор кафедры пропедевтики внутренних болезней, гастроэнтерологии и диетологии им. С. М. Рысса

Шомин Александр Владимирович, студент четвертого курса лечебного факультета

Elena A. Semenova, candidate of medical sciences, assistant of the Department of Internal Medicine Propedeutics, Gastroenterology and Dietetics n.a. S. M. Ryss; *Scopus ID: 56677811200, ORCID: https://orcid.org/0000–0001–7606–2556*

Ludmila S. Oreshko, doctor of medical sciences, professor of the Department of Internal Medicine Propedeutics, Gastroenterology and Dietetics n.a. S. M. Ryss; *Scopus ID: 24081182800, ORCID: https://orcid.org/0000–0002–2726–9996*

Alexander V. Shomin, 4th year student of the curative faculty

Резюме

Проблема остеопении и раннего остеопороза при целиакии имеет большое социально-экономическое значение и является важной областью медицины, прежде всего с точки зрения диагностического поиска и лечения. В статье представлен клинический случай атипичного течения целиакии с поражением опорно-двигательного аппарата, остеопенией и вторичным остеопорозом без симптомов кишечной диспепсии и явных признаков мальабсорбции. Описаны основные механизмы развития остеопенических осложнений при целиакии, представлены рекомендации по диспансерному наблюдению и лечению таких больных.

Ключевые слова: целиакия, остеопороз, остеопения, внекишечные проявления, безглютеновая диета, кальций, витамин D.

Summary

The problem of osteopenia and early osteoporosis in celiac disease has a great socio-economic importance and is an important area of medicine, primarily from the point of view of a diagnostic search and treatment. This article presents a clinical case of the atypical form of celiac disease with a lesion of skeletal system, osteopenia and secondary osteoporosis without symptoms of intestinal dyspepsia and obvious signs of malabsorption. The basic mechanisms for the development of osteopenic complications in celiac disease are described, and recommendations for follow-up and treatment of such patients are presented.

Keywords: celiac disease, osteoporosis, osteopenia, extraintestinal manifestations, gluten-free diet, calcium, vitamin D.

Увеличение частоты глютен-ассоциированных заболеваний, в частности целиакии, является предметом повышенного внимания в гастроэнтерологической практике. Клиническое течение целиакии на современном этапе характеризуется наличием большого числа скрытых и атипичных форм заболевания, что вызывает определенные трудности своевременной диагностики. Заболевание имеет высокую социальную и экономическую значимость, обусловленную адаптационными проблемами пациентов при соблюдении безглютеновой диеты (БГД) и удорожанием продуктовой корзины. Диагностическая процедура установления диагноза имеет длительный путь, так как пациенты обращаются к разным специалистам и на этапе верификации диагноза имеет место осложненное течение заболевания, сопровождающееся белково-энергетической недостаточностью тяжелой степени, рефрактерным течением и развитием лимфом желудочно-кишечного тракта [1, 2, 3].

Целиакию относят к группе мультифакториальных патологий, патогенез которых связан с совокупностью действия полигенных мутаций и экзогенных триггеров. В роли генетических факторов выступают как основные гены предрасположенности HLA- системы (молекулы DQ-2, DQ-8), так и не-HLA гены, регулирующие основные механизмы иммунно-опосредованных реакций. К настоящему моменту известно 60 генов определяющих риск развития целиакии, причем 39 из них являются генами-кандидатами, определяющими неблагоприятный фон развития заболевания. Триггерами, вызывающими манифестацию заболевания, являются факторы внешней среды – белковые компоненты глиадина, содержащегося в разнообразных злаковых культурах [3, 4]. Аминокислотные последовательности этих белков оказывают токсичное действие на энтероциты посредством повышения проницаемости межклеточных контактов энтероцитов и приводят к активации патологических аутоиммунно-воспалительных реакций вследствие сродства к Т-лимфоцитам [5]. В результате гистоморфологической перестройки слизистой оболочки (СО) тонкой кишки развивается синдром мальабсорбции, характеризующийся системными проявлениями [4].

Разнообразие внекишечных проявлений целиакии вызвано не только полигенной природой заболевания, определяющей иммунный гомеостаз организма, но и синдромом мальабсорбции с развитием метаболических реакций и вовлечением различных органов и систем (таблица 1).

Таблица 1.
Внекишечные проявления целиакии.

Система органов	Клинические состояния
Кожа, ее придатки и слизистые оболочки	Герпетиформный дерматит Дюринга, псориаз, сухость и шелушение кожи, снижение тургора кожи, ломкость ногтей и выпадение волос, акне, алопеция, витилиго, атопический дерматит, хейлит, афтозный стоматит, гингивит, глоссит, холодовая и холинергическая крапивница.
Опорно-двигательная система	Артралгия, остеомаляция, остеопения, остеопороз, спонтанные переломы, артриты, низкий рост, множественный кариес, гипоплазия зубной эмали, дистопия зубного ряда.
Нервная система	Головная боль, нарушение сна, депрессия, полинейропатия, глютеновая атаксия, глютеновая энцефалопатия, эпилепсия, интеллектуально-мнестические расстройства, биполярное расстройство, апатия, синдром дефицита внимания и гиперактивности, аутизм, шизофрения, расстройства питания, тревожные расстройства.
Система крови	Рефрактерная к терапии железодефицитная или В12-дефицитная анемия, геморрагии.
Репродуктивная система	Гипоменорея, аменорея, задержка полового развития, женское и мужское бесплодие, привычное невынашивание беременности, спонтанные аборты, мертворождение.
Эндокринная система	Аутоиммунный тиреоидит, болезнь Аддисона, сахарный диабет 1 типа, вторичный и аутоиммунный гиперпаратиреоз.
Сердечно-сосудистая система	Идиопатическая дилатационная кардиомиопатия, аутоиммунный миокардит.
Дыхательная система	Респираторная аллергия, бронхиальная астма.
Гепатобилиарная система	Первичный билиарный холангит, аутоиммунный гепатит, первичный склерозирующий холангит, синдром Шегрена.

Таким образом, целиакия характеризуется клиническим полиморфизмом и имеет различные клинические «маски» заболевания с преобладанием симптомов одной из систем: гепатобилиарной, опорно-двигательной, эндокринной, центральной и периферической нервной, дыхательной и репродуктивной систем, органов кроветворения, кожи и ее придатков [1, 3, 6, 7].

Среди внекишечных проявлений целиакии, привлекающих внимание врачей разных специальностей и имеющих социальную значимость, являются вторичные изменения костной ткани – остеопороз. Особую роль при целиакии играет нарушение метаболизма кальция, как проявление синдрома мальабсорбции. С одной стороны, кальций, являясь макроэлементом, образует минеральную основу скелета, с другой стороны, как микроэлемент на уровне клетки выполняет все функции жизнедеятельности. Так, кальций активно участвует в важных биологических процессах – от транспорта ионов через клеточную мембрану до процесса свертывания крови, сокращения мышц, секреции гормонов, репродукции клеток. Однако, все эти многообразные функции кальция в организме могут

происходить только в условиях его нормальной концентрации в крови и при этом не существует механизма самостоятельного синтеза кальция внутри организма.

В основе патологии костной системы лежит нарушение физиологического равновесия между костеобразованием и костной резорбцией (дистрофией), приводящее к снижению минеральной плотности, изменению архитектоники костной ткани и повышенной ломкости костей. Типичной локализацией являются переломы проксимального отдела бедра, лучевой кости, тел позвонков, и редко других крупных костей скелета (таза, ребер, грудины, голени, плечевой кости и др.).

Патогенез метаболических нарушений костной ткани обусловлен нарушением всасывания кальция и экзогенной фракции витамина Д на фоне атрофии СО тонкой кишки. В связи с этим понимание биохимических и регуляторных процессов костной ткани определяет правильную тактику ведения пациентов с внекишечными проявлениями целиакии и адекватного проведения лечебно-диагностических мероприятий (рис. 1).

Среднее содержание кальция в организме человека составляет в среднем 1000 г, причем основным депо являются кости, содержащие 99% элемента, из которого только 1% играет роль буфера при изменениях концентрации в крови. Остальная часть кальция находится в плазме крови с референсным интервалом от 2.12 до 2.6 ммоль/л. Половина циркулирующего в плазме кальция представлена в виде ионов Ca^{2+}, обуславливающих его биологическую активность. Адекватный уровень кальция крови поддерживается алиментарным и эндогенным путями поступления, а также гормональной регуляцией (паратгормон/кальцитонин). Нарушения кальциевого обмена включают клинические проявления кальциевой недостаточности: парестезии, судороги, раздражительность, боль в мышцах и костях, остеопороз трубчатых костей конечностей, позвоночника и таза, спонтанные переломы, повышенную кровоточивость [8].

Рисунок 1.
Патогенез метаболических нарушений в костной ткани при целиакии.

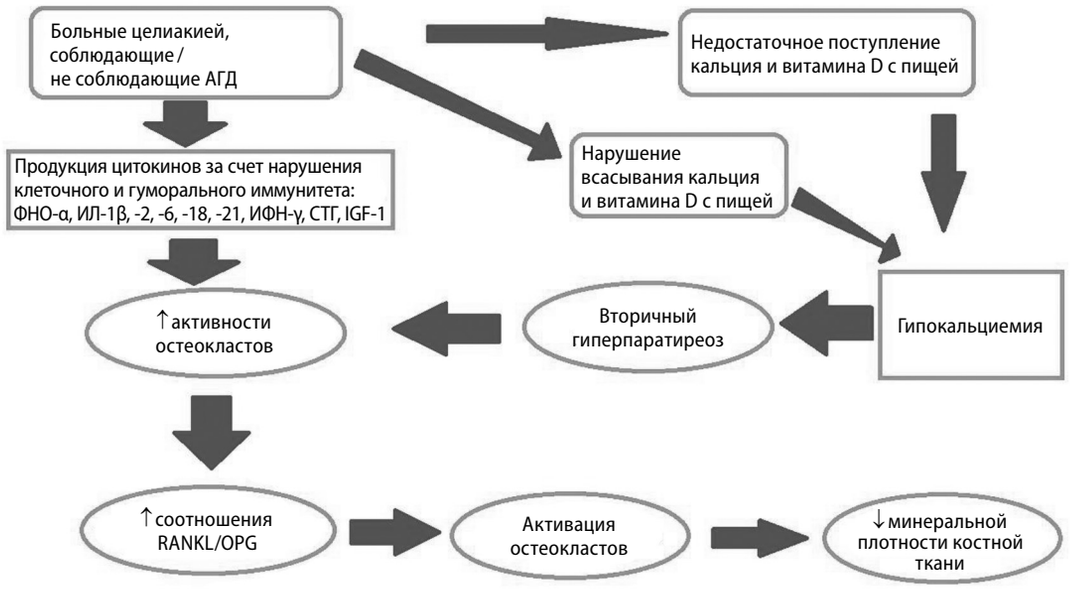

Витамин Д (кальцитриол) относится к группе жирорастворимых витаминов, часть которого может синтезироваться в организме самостоятельно при действии УФ-излучения. Однако, аутосинтез кальцитриола ($1,25(OH)_2D_3$) не обеспечивает полную потребность организма в нем, поэтому оставшееся количество витамина Д должно поступать алиментарным путем, всасываясь в тонкой кишке. Метаболизм кальция и витамина Д тесно связаны между собой. Снижение концентрации Ca^{2+} в плазме крови по механизму отрицательной обратной связи увеличивает продукцию паратгормона, который связываясь с рецепторами клеток-мишеней активирует метаболическую активность остеокластов, стимулируя резорбцию костной ткани. Кроме того, паратгормон является индуктором синтеза кальцитриола ($1,25(OH)_2D_3$) в почках и стенке кишечника. Результатом каскада биохимических превращений является торможение секреции кальция с мочей и стимуляция его всасывания в кишечнике. Таким образом, поддержание кальциевого баланса обеспечивается как прямым действием на клетки костной ткани и почек, так и опосредованно через синтез витамина Д [8, 9].

В клинической практике представляет интерес диагностический поиск при атипичном течении целиакии с внекишечными проявлениями [1, 4, 10].

Под нашим наблюдением находился **пациент Ф.**, 18 лет, предъявлявший жалобы на урчание, вздутие живота и периодические ноющие боли в позвоночнике.

Из анамнеза известно, что в возрасте 8-ми лет пациент перенес спонтанный компрессионный перелом на уровне тела Th 6–9 позвонков, в связи с этим проводилось обследование с целью выяснения причины перелома. Результаты клинического анализа крови были в пределах референсных значений, однако показатели биохимического анализа имели отклонения. Обращало внимание повышение показателя щелочной фосфатазы (ЩФ) до 387,4 ед/мл, снижение уровня показателей ионов кальция в сыворотке крови до 1,24 ммоль/л и витамина Д

до 15 ммоль/л. Для уточнения степени дефицита Ca^{2+} провели оценку суточной потери кальция с мочой, по результатам которой обнаружена повышенная экскреция элемента: 62,8 ммоль/л/сутки при норме до 1,6 ммоль/л/сут. Таким образом, выявленные у пациента отклонения лабораторных показателей являлись маркерами резорбции костной ткани, обусловленной активацией компенсаторных регуляторных механизмов в ответ на гипокальциемию на фоне дефицита витамина Д.

Учитывая молодой возраст клинической манифестации, отягощенную наследственность (компрессионный перелом у брата в 7 лет), проводилось генетическое тестирование для диагностики наследственной коллагенопатии. По итогам обследования выявлено гетерозиготное состояние полиморфизма +1245 GT гена коллагена альфа 1 типа и +61968 TC гена рецептора витамина D, ассоциированных со снижением минеральной плотности костной ткани за счет формирования неполноценной формы коллагена и увеличения риска возникновения остеопороза. По данным денситометрии определялось снижение минеральной плотности L1-L4 на 50% (рис 2).

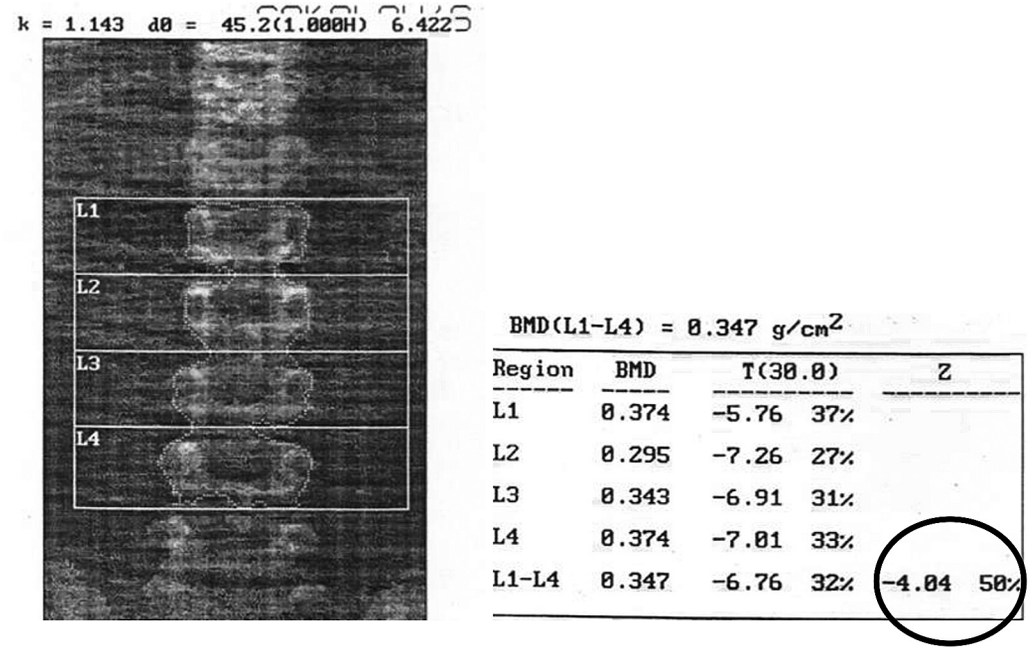

Рисунок 2.
Результаты денситометрии пациента.

По совокупности полученных данных в первую очередь состояние расценено как идиопатический остеопороз, и пациенту назначена заместительная терапия препаратами кальция и витамина Д. В дальнейшем, на фоне проводимого лечения остеопороза положительной динамики лабораторно-инструментальных показателей не было получено, в связи, с чем диагностический поиск был продолжен. Учитывая особенности анамнеза и лабораторно-инструментальные показатели, проводился дифференциальный диагноз с исключением синдрома мальабсорбции. Предметом дифференциального диагноза явилась патология желудочно-кишечного тракта – целиакия. Серологический скрининг на целиакию выявил повышение уровня АГА Ig G до 108 ед/мл, IgG tTG до 60 ед/мл, в то же время в копрограмме определялась умеренная стеаторея, по данным ЭГДС – гиперпластический нодулярный антральный гастрит, поверхностный бульбит. Предполагаемый диагноз целиакии был подтвержден диагностическими критериями гистологического исследования биоптата СО двенадцатиперстной кишки (ДПК), которое выявило снижение толщины СО до 340 мкм, высоты ворсин до 100 мкм, увеличение глубины крипт до 220 мкм, повышение количества межэпителиальных лимфоцитов (МЭЛ) – морфологическая картина соответствовала II стадии целиакии по классификации M. Marsh и умеренной выраженности воспаления по R. Whitehead [5]. Согласно современным рекомендациям пациенту выполнено генетическое исследование, суть которого заключалась в выявлении патологического гаплотипа DQ-2.2 (A1–0201/0501, B1–0201/0301, DRB1–07/11) предрасположенности к целиакии с высокой степенью риска [1]. По совокупности полученных серологических, генетических и гистоморфологических данных у пациента был верифицирован диагноз: Целиакия, атипичное течение. *DQ2.2- позитивный вариант.* Остеопороз (полиморфизм генов *+1245 GT коллагена альфа 1 типа и +61968 TC рецептора витамина D).*

Дисплазия соединительной ткани (полиморфизм гена *+1245 GT коллагена альфа 1 типа).*

Осложнение: Синдром изолированной мальабсорбции. Компрессионный перелом тел *Th 6–9.*

С конца декабря 2010 года пациенту на фоне комплексной терапии препаратами кальция, витамина Д, рекомендовано строгое соблюдение безглютенового питания, которое в течение первого года патогенетической диетотерапии положительно повлияло на лабораторно-инструментальные показатели, представленные в таблице (таб. 2).

Таблица 2.
Динамика лабораторных показателей на фоне комплексной терапии.

Признак	До лечения (12.2010 г.)	После лечения (11.2012 г.)
Серологические показатели	tTG IgG – 60 ед/мл, IgA – 14 ед/мл, АГА IgG – 108 ед/мл;	tTG IgG – 10 ед/мл, IgA – 10 ед/мл, АГА IgG – 10 ед/мл;
Гистоморфологическая картина	толщина СО – 340 мкм; высота ворсин – 100 мкм; глубина крипт – 220 мкм; ↑МЭЛ, фиброз ++, отек ++; стадия Marsh II	толщина СО – 560 мкм; высота ворсин – 240 мкм; глубина крипт – 100 мкм; фиброз ++, отек +/-; стадия Marsh I
Щелочная фосфотаза	387,4 ед/мл	250 ед/мл
Уровень Ca^{2+}	1,24 ммоль/л	2,0 ммоль/л
Уровень витамина Д	15 ммоль/л	45 ммоль/л

Пациент подлежит ежегодному диспансерному наблюдению, проведению контрольных исследований показателей кальция, витамина Д, уровня ЩФ [1, 6, 9]. На фоне длительного соблюдения строгой БГД по результатам контрольных исследований у пациента отсутствуют признаки остеопороза, достигнута стойкая положительная динамика показателей минерального обмена с уменьшением дефицита минеральной плотности L1–4 до 19%, гистологическая картина биоптата СО ДПК соответствует нормальным показателям, что указывает на стойкую ремиссию заболевания (рис. 3).

Рисунок 3.
Динамика дефицита костной массы по данным денситометрии с 2010 по 2019 гг.

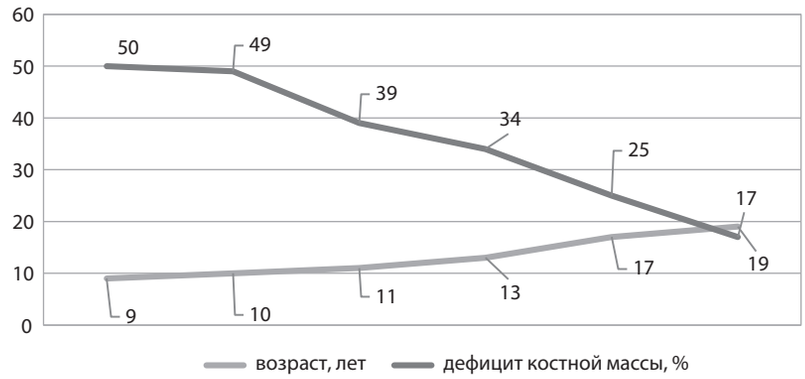

В заключении следует отметить, что представленный клинический случай демонстрирует атипичное течение целиакии без каких-либо симптомов кишечной диспепсии и явных признаков мальабсорбции, однако проявляющееся поражением опорно-двигательного аппарата, остеопенией и вторичным остеопорозом, требующих знаний, позволяющих своевременно распознать атипичную целиакию.

Заключение

Проблема остеопении и раннего остеопороза при целиакии является малоизученной, но важной областью медицины, прежде всего с точки зрения диагностического поиска и лечения. Нарушения кальциевого обмена смешанного генеза требуют разработки тактики лечения, направленной на интегральное уменьшение выраженности симптомов и синдромов, имеющихся у больного. В данном клиническом случае первоочередного внимания требует лечение целиакии для восстановления микроворсинок тонкой кишки и улучшения всасывания кальция, которое будет способствовать устранению дефицита кальция.

С целью профилактики и своевременной диагностики остеопороза больным целиакией необходимо исследование показателей костной резорбции: уровня кальция, ЩФ и витамина Д в крови. В случае выявления признаков мальабсорбции и патологии костной системы, а также наличием других факторов риска остеопороза следует рекомендовать проведение денситометрии для определения минеральной плотности костной ткани с дальнейшим динамическим наблюдением.

Литература | References

1. *Abdulbaqi Al-Toma, Umberto Volta, Renata Auricchio, et al.* European Society for the Study of Coeliac Disease (ESsCD) guideline for coeliac disease and other gluten-related disorders. United European Gastroenterology Journal, 2019, vol. 7 (5), pp. 583–613. DOI: 10.1177/2050640619844125
2. World Gastroenterology Organisation Global Guidelines. Celiac disease. (2016) Available at: http://www.worldgastroenterology.org/guidelines/global-guidelines/celiac-disease/celiac-disease-english (accessed July 2016)
3. Всероссийский консенсус по диагностике и лечению целиакии у детей и взрослых. *Альманах клинической медицины.* 2016; 44(6): 661–668. DOI: 10.18786/20720505201644666168 8

   The Russian consensus on diagnosis and treatment of coeliac disease in children and adults. Almanac of Clinical Medicine.2016; 44(6):661–668. DOI: 10.18786/20720505201644666168 8
4. *Лазебник, Л. Б.* Рекомендации по диагностике и лечению целиакии взрослых / Л. Б. Лазебник, В. И. Немцов, Л. С. Орешко, Е. И. Ткаченко, М. Ф. Осипенко, П. Г. Радченко, П. В. Селиверстов, Е. А. Соловьева, А. А. Шабанова, М. С. Журавлева, А. А. Карпов, Е. Д. Федоров // Экспериментальная и клиническая гастроэнтерология. – М. – 2015. – № 5(117). – С. 4–13.

   Lazebnik L. B., Nemtsov V. I., Oreshko L. S., et al. Recommendations for the diagnosis and treatment of adult celiac disease Experimental and Clinical Gastroenterology Journal. 2015; 117 (05): 4–13.
5. *Marsh M. N.* Mucosal pathology in gluten sensitivity. *Coeliac Disease. Blackwell Scientific Publications.* 1992. 136–191.
6. *Alberto Rubio-Tapia, Ivor D. Hill, P. Kelly, Audrey H. Calderwood, Joseph A. Murray.* ACG Clinical Guidelines: Diagnosis and Management of Celiac Disease. Am J. Gastroenterology, 2013; 108(5), pp. 656–676. DOI: 10.1038/ajg.2013.79.
7. *Орешко Л.С., Соловьева Е. А.* Анемические проявления при синдроме мальабсорбция и их коррекция // Гастроэнтерология Санкт-Петербурга. – 2016. – № 1–2. – С. 2–5.

   Oreshko L. S., Solovyeva E. A. Anemic manifestations in malabsorption syndrome and their correction. Gastroenterology of St. Petersburg. 2016, no. 1–2: pp. 2–5.
8. *Эмбутниекс Ю. В. и др.* Нарушение минеральной плотности костной ткани у больных с заболеваниями органов пищеварения //Экспериментальная и клиническая гастроэнтерология. – 2011. – № . 2.

   Embutnieks U. V. et al. Impaired bone mineral density in patients with diseases of the digestive system. Experimental and Clinical Gastroenterology Journal. 2011, no. 2.
9. *Мельниченко Г. А. и др.* Федеральные клинические рекомендации по диагностике, лечению и профилактике остеопороза // Проблемы эндокринологии. – 2017. – Т. 63. – № . 6.

   Melnichenko G. A. et al. Federal clinical guidelines for the diagnosis, treatment and prevention of osteoporosis. Problems of endocrinology, 2017; vol. 63, no. 6, pp. 392–426. DOI: 10.14341/probl2017636392–426
10. *Husby S. et al.* European Society for Pediatric Gastroenterology, Hepatology and Nutrition guidelines for the diagnosis of coeliac disease. J. Pediatr. Gastroenterol. Nutr., 2012; vol. 54, no. 1, pp. 136–160. DOI: 10.1097/MPG.0b013e31821a23d0